



UNIVERSIDADE ESTADUAL DE MARINGÁ
CENTRO DE CIÊNCIAS DA SAÚDE
PROGRAMA DE PÓS-GRADUAÇÃO EM ODONTOLOGIA INTEGRADA
MESTRADO EM ODONTOLOGIA INTEGRADA

MARLICE AZOIA LUKIANTCHUKI

***AVALIAÇÃO DA INFLUÊNCIA DA UTILIZAÇÃO DE ENXERTO DE FOSFATO
TRICÁLCIO SOBRE O REPARO ÓSSEO AO REDOR DE IMPLANTES CURTOS
INSTALADOS EM TÍBIAS DE COELHOS.***

MARINGÁ
2010

MARLICE AZOIA LUKIANTCHUKI

***AVALIAÇÃO DA INFLUÊNCIA DA UTILIZAÇÃO DE ENXERTO DE FOSFATO
TRICÁLCIO SOBRE O REPARO ÓSSEO AO REDOR DE IMPLANTES CURTOS
INSTALADOS EM TÍBIAS DE COELHOS.***

Dissertação apresentada ao Programa
de Pós-Graduação em Odontologia
Integrada, da Universidade Estadual de
Maringá, em nível de Mestrado.

Orientador: Prof^o. Dr. Liogi Iwaki Filho

MARINGÁ
2010

Marlice Azoia Lukiantchuki

Dados Internacionais de Catalogação-na-Publicação (CIP)
(Biblioteca Central - UEM, Maringá – PR., Brasil)

L954a Lukiantchuki, Marlice Azoia
Avaliação da influência da utilização de enxerto de
fosfato tricálcio sobre o reparo ósseo ao redor de
implantes curtos instalados em tíbias de coelhos. /
Marlice Azoia Lukiantchuki -- Maringá, 2010.
52 f. : il. color.

Orientador : Prof. Dr. Liogi Iwaki Filho.
Dissertação (mestrado) - Universidade Estadual de
Maringá, Programa de Pós-graduação em Odontologia
Integrada, 2010.

1. Implantes dentários - Coelho - Fosfato de
tricálcio. 2. Dentes - Coelho - Implantes curtos -
Fosfato de tricálcio. 3. Dentes - Coelhos - Bimaterial.
4. Dentes - Implantes curtos - Resistência mecânica -
Osteoblastos. I. Universidade Estadual de Maringá.
Programa de Pós-graduação em Odontologia Integrada. II.
Título.

CDD 21.ed. 617.0233

08 de janeiro de 1983	Nascimento – Terra Rica - PR
Filiação	Mario Lukiantchuki Maria Alice Azoia Lukiantchuki
2001 - 2005	Curso de Graduação em Odontologia, na Universidade Estadual de Maringá, PR
2006 - 2007	Especialização em Periodontia pela Associação Odontológica de Ribeirão Preto - SP
2008 - 2010	Curso de Mestrado em Odontologia Integrada, no Departamento de Odontologia, Universidade Estadual de Maringá, PR

Dedico este trabalho...

À **Deus**, criador de todas as coisas e presença fundamental em todos os momentos da minha vida;

À minha família: Minha mãe **Alice** e minhas irmãs **Layla, Juliana e Marieli**, por terem me propiciado momentos de tanto amor, compreensão e amparo nos momentos mais difíceis. Obrigado por terem confiado na minha dedicação mesmo estando longe;

Ao meu Pai, **Mario** que mesmo não estando presente fisicamente foi capaz de me dar forças nos momentos mais difíceis e tornar meu eixo de equilíbrio estável durante todo meu aprendizado;

Ao meu Marido **Cassiano**, pessoa amada, que carinhosamente se manteve sempre ao meu lado. Muito obrigado pela palavra certa e pelo amor incondicional nos momentos mais árduos.

AGRADECIMENTOS ESPECIAIS

Ao Professor **Dr. Liogi Iwaki Filho**, pela orientação deste trabalho, pelas dificuldades vencidas pela sua experiência e por todo ensinamento que me foi passado. Muito Obrigada por tudo e pela amizade;

Ao Professor **Dr. Sérgio Sábio**, pela disponibilidade e atenção durante a realização do teste de resistência. Muito Obrigada;

Aos acadêmicos, hoje colegas, **Michelly e Rafael**, por fazerem parte deste trabalho, pelo companherismo e presteza em todos os momentos. Agradeço pela amizade e dedicação;

AGRADECIMENTOS

À Prof^a. Dra. Maria Raquel, pelo tempo dedicado ao meu trabalho e por gentilmente abrir-me as portas de seu laboratório. Muito Obrigada;

Às funcionárias do laboratório de histologia, Maria dos Anjos e Eurides, pela colaboração, paciência e ajuda;

Ao Eder, pela grande ajuda prestada durante a realização da fase de histomofometria.

Aos professores Gustavo Farah e José Roberto Pinto, pela atenção ao meu trabalho e por todas as sugestões no exame de qualificação;

Aos técnicos da fazenda de Zootecnia, Antonio e Pedro, pela intensa ajuda e dedicação no cuidado dos animais;

Ao professor do departamento de Zootecnia Claudio Scapinello, pelo interesse e colaboração no trabalho. O meu muito obrigado, pois este trabalho não seria o mesmo sem a sua ajuda;

Aos professores do departamento de Odontologia da Universidade Estadual de Maringá, e em especial aos professores do Programa de Pós-Graduação e do Curso de Odontologia, pelos intensos anos de ensinamentos e por terem feito parte da minha formação profissional;

À técnica de laboratório, Angela, pelo auxílio e atenção durante este trabalho;

Aos funcionários do DOD e COD, pela amizade, ajuda e os bons momentos passados nessa Universidade;

Aos colegas da Pós-Graduação, **Francisco, Juliana, Luciana, Milena, Patrícia, Paula, Robson, Thiago, Wellington**, pelos nossos aprendizados juntos, pela amizade, por todos os momentos difíceis e agradáveis que passamos juntos.
Muito Obrigado por poder contar com vocês;

Ao professor Emílio Augusto C. Barros, pela análise estatística e orientação nos dados.

AGRADECIMENTOS INSTITUCIONAIS

À **Universidade Estadual de Maringá**, por ter feito parte da minha vida em todo meu processo de formação e por propiciar estrutura para a realização deste trabalho. Muito Obrigada;

Ao **Departamento de Odontologia** da Universidade Estadual de Maringá, na pessoa da Chefe de departamento, Profa. Dra. Mirian Marubayashi Hidalgo;

À **Coordenação do Programa de Pós-Graduação** em Odontologia Integrada, na pessoa do Coordenador, Prof. Dr. Adilson Luiz Ramos;

Ao **Departamento de Histologia** da UEM, muito obrigada por me orientar nas análises histológicas e por sanar todas as minhas dúvidas;

Ao **Departamento de Zootecnia** da UEM, muito obrigada por ceder os animais e o espaço necessário para a realização da pesquisa. Muito Obrigada;

À **CAPES**, pelo auxílio financeiro, indispensável ao desenvolvimento desta pesquisa;

À **Neodent**, em nome da **Dra. Ivete Sartori** pela atenção e dedicação disponibilizada e pelos implantes cedidos para a realização deste estudo.

***"Bom mesmo é ir à luta com determinação,
abraçar a vida e viver com paixão,
perder com classe e vencer com ousadia,
pois o triunfo pertence a quem se atreve...
E a vida é muito para ser insignificante."***

Charles Chaplin

RESUMO

A utilização de implantes osseointegrados tem sido amplamente recomendada à alguns anos, pois mostrou e vem mostrando uma melhora significativa na qualidade de vida em termos de conforto, função e estética. Porém, a perda dentária influencia significativamente na forma e no volume do processo alveolar. Com o intuito de permitir a instalação de implantes em casos de pacientes que possuem grandes perdas ósseas, surgiram os implantes curtos como uma opção de tratamento, e os enxertos ósseos. Um desses enxertos que vem sendo amplamente utilizados é o biomaterial sintético a base de fosfato tricálcio. Desta forma, o objetivo deste trabalho foi realizar a colocação de implantes curtos em coelhos, testando sua resistência mecânica quando utilizados em associação com o enxerto de fosfato tricálcio e também avaliar microscopicamente a neoformação óssea deste biomaterial na cobertura de uma exposição ao redor de implantes curtos. Para este estudo utilizamos dez coelhos albinos da raça Nova Zelândia, sendo que, cada animal recebeu 4 implantes, instalados dois na região da tíbia direita (controle) e dois na região da tíbia esquerda (teste). Foram utilizados neste estudo, 40 implantes com diâmetro de 4 mm e comprimento de 6 mm. Para a avaliação do grupo teste com o substituto ósseo foi utilizado Bone Ceramic® (Straumann®) e membrana de colágeno absorvível. Após 3 meses, os animais foram sacrificados e então realizados os testes de resistência e a análise histomorfométrica. Para o teste de resistência, considerando um nível de significância de 5%, a resistência média à fratura do sistema implante/pilar do grupo controle não é diferente da resistência média à fratura do grupo teste (p-valor > 0,05). Na análise histomorfométrica o grupo controle apresentou um maior número de osteoblastos por μm^2 do que o grupo teste (p-valor < 0,001). Desta forma, dentro das condições experimentais empregadas, foi possível concluir que os enxertos a base de fosfato tricálcio, possuem resistência à compressão semelhante ao tecido ósseo normal, biocompatibilidade tecidual e potencial osteocondutivo na neoformação óssea ao redor da exposição dos implantes.

Palavras-chave: Fosfato de tricálcio. Implantes dentários. Biomecânica.

ABSTRACT

Currently, the use of dental implants has been recommended, as it has shown a significant improvement in quality of life in terms of comfort, function and aesthetics. However, tooth loss significantly influences the alveolar process shape and volume. In order to allow the implant placement in patients that have severe bone loss, the short implants and bone graft are considered as treatment options. One of these grafts, which are widely used, is the tricalcium phosphate basis. Thus, the aim of this work was to verify the short implants placement in rabbits, testing its mechanical strength when they are used in combination with the tricalcium phosphate injection and also evaluated microscopically this biomaterial in the coverage of bone defects around short implants. For this study, it was used ten rabbits albino New Zealand, and each animal received four implants: two installed in the region of the right tibia (control) and two in the region of the left tibia (test). It was used 40 implants with 4 mm diameter and 6 mm length. In order to evaluate the bone substitute, the Bone Ceramic[®] (Straumann[®]) and absorbable collagen membrane were tested. After 3 months, the animals were sacrificed and prepared to resistance and histomorphometric assays. For the resistance test, the average fracture resistance in the control group is similar to the test group ($p > 0.05$). At histomorphometric analysis, the control group had a greater number of osteoblasts by μm^2 than the test group ($p < 0.001$). Thus, in this experimental conditions, we concluded that the tricalcium phosphate basis grafts had compressive strength similar to normal bone tissue, tissue biocompatibility and osteoconductive potential.

Key-Words: Tricalcium phosphate. Dental implants. Biomechanics .

LISTA DE FIGURAS

Figura 1	Tricotomia na face interna da perna.....	25
Figura 2	Incisão com as perfurações realizadas.....	25
Figura 3	Instalação do implantes do grupo controle.....	26
Figura 4	Sutura intramuscular.....	26
Figura 5	Sutura externa.....	27
Figura 6	Antissepsia com polivilpirrolidona iodada.....	27
Figura 7	Instalação dos implantes do grupo Teste	28
Figura 8	Implante com exposição de 2 mm.....	28
Figura 9	Colocação do enxerto (Bone Ceramic – Straumann ®).....	29
Figura 10	Colocação da membrana absorvível	29
Figura 11	Sutura intramuscular.....	30
Figura 12	Sutura externa.....	30
Figura 13	Corpo de prova em resina acrílica.....	32
Figura 14	Maquina Universal EMIC – DL-1000.....	32
Figura 15	Teste de resistência	33
Figura 16	Teste de resistência aproximado	33
Figura 17	Imagem do programa Image Pro- Plus – área	35

Figura 18	Imagem do programa Image Pro- Plus – osteoblastos	35
Figura 19	Grupo controle, HE 40 X. Região da interface osso/ implante. Presença de osteoblastos (OT) e vasos sanguíneos (VS)	40
Figura 20	Grupo controle, HE 40 X. Região da interface osso/ implante. Presença de osteoblastos (OT) e vasos sanguíneos (VS)	40
Figura 21	Grupo Teste, HE 40 X. Região da interface osso/ implante. Presença de osteoblastos (OT) e vasos sanguíneos (VS)	41
Figura 22	Grupo Teste, HE 40 X. Região da interface osso/ implante. Presença de osteoblastos (OT) e vasos sanguíneos (VS)	41

LISTA DE TABELAS E GRÁFICOS

Tabela 1	Descrição da resistência média à fratura segundo os grupos de estudo.....	37
Tabela 2	Descrição da resistência média à fratura segundo os grupos de estudo.....	38
Tabela 3	Descrição da razão dos osteócitos por μm^2 do grupo controle e do grupo teste.....	38
Tabela 4	Teste t-Student Pareado para comparação das médias da razão dos osteócitos por μm^2 do grupo controle e do grupo teste.....	39
Gráfico 1	Boxplot da resistência à fratura dos grupos teste e controle.....	37
Gráfico 2	Boxplot da razão entre os osteócitos por μm^2 do grupo controle e do grupo teste.....	39

LISTA DE ABREVIATURAS E SÍMBOLOS

mm	Milímetro
%	<i>Porcentagem</i>
®	Marca registrada
et al	Colaboradores
WS	Plataforma larga
CM	Cone Morse
Kg	Kilograma
mL	Mililitro
g	Gramma
mg/Kg	Miligramas por kilograma
cm	Centímetro
rpm	Rotações por minuto
Ncm	Newton por centímetro
ml/Kg	Mililitro por kilograma
EMIC-DL	Máquina universal de ensaios
Kgf	Kilograma força
Mm/min	Milímetro por minuto
°	Graus
N	Newton

°C	Graus Celsius
µm	Micrometro
µm ²	Micrometro quadrado
p	Nível de significância estatística
HA	Hidroxiapatita

SUMÁRIO

1	INTRODUÇÃO E REVISÃO DE LITERATURA.....	18
2	MATERIAL E MÉTODOS.....	22
2.1	Seleção dos materiais.....	22
2.2	Seleção dos animais e anestesia.....	22
2.3	Delineamento experimental.....	23
2.4	Cirurgia experimental.....	23
2.5	Sacrifício dos animais.....	24
2.6	Teste de resistência.....	31
2.7	Análise histológica.....	34
2.8	Análise histomorfométrica.....	34
2.9	Análise estatística.....	36
3	RESULTADOS.....	37
3.1	Teste de resistência.....	37
3.2	Análise histomorfométrica.....	38
4	DISCUSSÃO.....	42
5	CONCLUSÃO.....	47
6	REFERÊNCIAS.....	48
7	ANEXOS	52

1.0 – INTRODUÇÃO E REVISÃO DE LITERATURA

A utilização de implantes osseointegrados tem sido amplamente recomendada à alguns anos pois mostrou e vem mostrando uma melhora significativa na qualidade de vida em termos de conforto, função e estética (Sugerman et al.,2002). Um dos fatores primordiais na instalação dos implantes é a ancoragem no tecido ósseo, pois este fator é extremamente importante para sua estabilidade funcional (Franceschini et al., 2004). Sendo assim, os implantes osseointegrados constituem uma ótima alternativa na reabilitação de pacientes que sofreram perdas dentárias. Porém, a perda dentária influencia significativamente na forma e no volume do processo alveolar. Esta influência pode ser observada clinica e radiograficamente como alterações marcantes na altura e espessura do alvéolo dentário que ocorrem após a extração dentária (Johnson et al., 1963; Pietrokovski et al., 1967; Schropp et al., 2003).

Desta forma, acreditava-se que a pouca quantidade de tecido ósseo em altura e largura era uma grande limitação na colocação de implantes (Renouard et al 2006). Nessas regiões com pequenas quantidades ósseas utilizavam-se de técnicas complementares para possibilitar a colocação de implantes longos, como por exemplo, enxertos ósseos em bloco, distração osteogênica, lateralização do nervo alveolar inferior e levantamento do seio maxilar (Arlin et al., 2006; Bruggenkate et al.,1998). Porém, a utilização dessas técnicas, aumenta o custo, o tempo de tratamento, o número de procedimentos cirúrgicos e o fator morbidade. Com o intuito de permitir a instalação de implantes nesses casos, e ao mesmo tempo simplificar o tratamento surgiram os implantes curtos como uma opção de tratamento, e estes têm se tornado altamente previsíveis (Arlinet al., 2006; Renouard et al 2006.). Para Bernard et al., em 1995, os implante curtos foram definidos como aqueles que possuíam um comprimento inferior a 10 mm, já para Arlin em 2006, os implantes curtos seriam aqueles que possuíam um comprimento entre 6 a 8 mm.

Desta maneira, quando a altura óssea é limitada ou existirem estruturas anatômicas muito próximas, os implantes curtos são indicados (Bernard et

al.,2003 e Bernard et al; 2004). O uso de implantes curtos sempre foi associado com uma pequena taxa de sucesso (Pierrisnard et al 2003; Baelum et al 2004). Rangest et al; 1993 temiam a utilização de implantes curtos do ponto de vista biomecânico, quando combinados com uma pobre qualidade óssea e alta carga oclusal (Arlin, L. M., 2006). Para Bruggenkate et al., em 1998, o uso de implantes curtos devem ser guiados por uma boa localização intrabucal, avaliando-se criteriosamente o tipo de osso presente e o tipo de prótese requerida nesta ocasião.

Porém, com o desenvolvimento das superfícies tratadas dos implantes e a melhora da técnica cirúrgica, estudos clínicos têm mostrado que os implantes curtos podem suportar próteses adequadamente (Bruggenkate, et al., 1998, Tawil et al; 2003, Renouard et al; 2005; Stellingsma et al; 2005; Arlin, 2006;). Pierrisnard et al., em 2003, mostraram que o estresse sofrido no tecido ósseo é independente do comprimento do implante e Bernard et al; em 2003, concluíram na sua pesquisa que o aumento do comprimento do implante de 7 para 10 milímetros não trouxe melhora significativa na ancoragem óssea.

Em um recente trabalho de Renouard et al., 2006, os implantes curtos em adição às superfícies tratadas e adequadas técnicas cirúrgicas se mostraram tão efetivos quanto os implantes longos. Arlin em 2006 e Bruggenkate et al., em 1998, encontraram uma taxa de sucesso para os implantes curtos de 94% e a perda desses implantes ocorreram em associação com a inflamação e a perda óssea ao redor dos implantes. Bernard et al., em 2004, compararam a utilização de implantes Branemark – Nobel Biocare® (7 e 10 mm) e ITI - Straumann® (6mm), testando a resistência na ancoragem óssea após 3 meses de cicatrização. Eles encontraram diferenças estatisticamente significantes entre a ancoragem óssea de implantes com superfície tratada da ITI (6mm) e implantes Branemark (7 e 10 mm), sendo melhores para os implantes ITI, o que significou que a superfície tratada é um grande auxiliar no processo de osseointegração.

Renouard et al., em 2006, concluíram a partir do seu trabalho, que o comprimento dos implantes não tem influência significativa na taxa de sucesso. Os fatores que realmente interferem nessa taxa são: a estabilidade primária do implante e a superfície do implante em conjunto com a qualidade óssea do paciente. A estabilidade primária do implante será conseguida com a realização

adequada da técnica cirúrgica e com uma boa ancoragem no tecido ósseo. Bernard et al., 2003, mostraram que a superfície tratada dos implantes curtos tem apresentado alta taxa de sucesso. Já a qualidade do tecido ósseo é individual e alguns pacientes podem necessitar da utilização de substitutos ósseos. Além disso, durante a colocação dos implantes pode ocorrer perda óssea ao seu redor. Muitos enxertos ósseos, como autógenos, alógenos ou biomateriais sintéticos podem ser utilizados para restaurar essa perda óssea e desta forma, cobrir a exposição da superfície do implante (Piatelli et al., 1996; Daculsi, 1998; Boix, et al., 2004).

Diversos estudos apontam que a utilização de enxertos ósseos sintéticos, como os fosfatos tricálcio, têm promovido um aumento da regeneração óssea ao redor dos implantes (Piatelli et al., 1996; Daculsi et al., 1998; Boix, D., et al., 2004; Mitri et al., 2005). Os fosfatos tricálcio vêm sendo amplamente utilizados como substitutos ósseos (Boix et al., 2004). Este material é constituído de uma combinação de hidroxiapatita e de fosfato de cálcio, com as vantagens que cada fase oferece. A dissolução do fosfato de cálcio proporciona a matéria básica para íons de cálcio e fosfato, e desta forma ocorre um aumento da concentração local desses íons favorecendo a precipitação dos cristais de hidroxiapatita. Essa precipitação faz com que ocorra uma participação maior desses íons no fluido biológico, acelerando desta forma o reparo ósseo. A hidroxiapatita por sua vez, mantém a estrutura de suporte, como arcabouço para os osteoblastos, proporcionando a osteocondução das células osteogênicas para o local e protegendo esse novo tecido formado da reabsorção excessiva (Kawachi et al., 2000; Mitri et al., 2005; Slaets et al., 2009).

Piatelli et al., em 1996 já mencionaram a utilização dos fosfatos tricálcio e comprovaram através de estudos histológicos que as partículas deste biomaterial proporcionam um reparo ósseo ao redor dos implantes. Esse material sintético é biocompatível e possui atividade osteocondutora (Mitri, et al., 2005) . Segundo Ong et al., 2002; Ter Brugge et al., 2003, a adição destes materiais osteocondutores na superfície dos implantes proporcionam um aumento da osseointegração.

Um fator que pouco se tem estudado é a respeito da resistência mecânica que este enxerto ósseo proporciona. Macedo e colaboradores em 1999

compararam dois tipos diferentes de substitutos ósseos (osso bovino congelado e liofilizado) quanto a sua resistência e não encontraram diferenças estatísticas entre eles. Já Volpon et al., em 2000 testaram a resistência mecânica entre um enxerto ósseo humano corticoesponjoso que sofreu processamento químico e outro que não foi processado (fresco), sendo que aquele que recebeu tratamento foi mais resistente. Em ambos os estudos sobre a resistência mecânica dos enxertos, nenhum deles comparou esta resistência ao redor de implantes.

Sendo assim, o objetivo deste trabalho foi realizar a colocação de implantes curtos (Neodent® 6 mm) em coelhos e testar a sua resistência quando utilizados em associação com o enxerto de fosfato tricálcio através da realização do teste mecânico de resistência da estrutura óssea ao redor dos implantes. Foi avaliado também a neoformação óssea ao redor dos implantes, através do número de osteoblastos presentes no grupo teste e no controle e desta forma, comprovar a bicompatibilidade deste biomaterial na cobertura das superfícies expostas dos implantes.

2.0 MATERIAL E MÉTODOS

A metodologia que foi empregada neste trabalho foi submetida à avaliação do comitê de ética e pesquisa em animais da Universidade Estadual de Maringá sobre o protocolo de número 020/2008

2.1 Seleção dos Materiais

Foram utilizados neste estudo, 40 implantes (Neodent® Cone Morse WS) com diâmetro de 4 mm e comprimento de 6 mm. Para a avaliação com o substituto ósseo foi utilizado Bone Ceramic®. (Straumann®) e membrana biológica de colágeno tipo I absorvível. Para realização do teste de resistência foram utilizados 20 pilares protéticos (CM munhão universal 4.0x 6.0 mm).

2.2 Seleção dos Animais e Anestesia

Para este estudo foram utilizados dez coelhos albinos da raça Nova Zelândia, fêmeas, com idade entre 6 a 8 meses e peso variando entre 3,5 - 4,0 Kg.

Cada animal recebeu 4 implantes, instalados dois na região da tíbia direita e dois na região da tíbia esquerda.

Os animais foram mantidos em gaiolas, durante 8 dias antes da realização da cirurgia, para que os mesmos pudessem se adaptar ao ambiente, e alimentado durante todo o período experimental, com dieta sólida e água a vontade, em temperatura ambiente.

Antes da realização da cirurgia todos os animais foram submetidos a tricotomia da face interna da pata (FIGURA 1), pesados e os cálculos referentes ao volume anestésico foram feitos para cada animal, na proporção de 0,1 ml para cada 200 g de peso vivo, da mistura do anestésico geral Cetamina (Ketamina®) e da solução aquosa de 2% de Xilazina (Rompun®) em partes iguais, através da aplicação intramuscular profunda. Dez minutos antes da indução anestésica, foi administrada atropina, na dose de 0,08 mg/Kg, por via subcutânea, com o objetivo de prevenir uma possível bradicardia, provocada pelos anestésicos gerais.

Os animais permaneceram sem alimentação por um período de 6 horas antes da cirurgia, sendo retomada, 2 horas após.

2.3 - Delineamento Experimental

O estudo se constituiu de dois grupos, que foram divididos em:

A - Colocação de implantes Neodent® 4.0 x 6.0 mm sem a presença de enxerto (grupo controle – tíbia direita);

B - Colocação de implantes Neodent® 4.0 x 6.0 mm associados ao enxerto (grupo teste- tíbia esquerda);

O período de osseointegração dos implantes foi de 3 meses.

2.4 - Cirurgia Experimental

Os procedimentos cirúrgicos experimentais foram realizados no centro cirúrgico da Fazenda de Zootecnia da Universidade Estadual de Maringá, sob condições assépticas, utilizando-se instrumental e campos estéreis. A técnica operatória e a medicação foi baseada em protocolo, semelhante ao descrito por JOHANSSON et al.,(1991), criteriosamente realizada segundo a seqüência descrita.

Para antissepsia local, utilizou-se solução alcoólica de polivilpirrolidona iodada a 10%. As incisões na pele e camada subcutânea, foram realizadas com lâmina de bisturi número 15, com extensão de 2 cm, localizadas no terço médio da face interna da perna, no seu longo eixo.

Após a divulsão dos planos anatômicos, o perióstio também foi incisado com bisturi com lâmina 15 e o osso mantido exposto com afastadores de Farabeuf. As perfurações ósseas foram realizadas utilizando-se, brocas cirúrgicas seriadas, adaptadas a um motor elétrico com mostrador digital de torque e velocidade, sob irrigação constante com solução fisiológica de cloreto de sódio a 0,9%, e um contra ângulo redutor 16:1 acoplado a este motor. As rotações foram de 1000 rpm e com um torque de 36 Ncm, segundo recomendação do fabricante (FIGURA 2). A padronização mínima foi de 10 mm de distância entre os implantes.

Para o grupo controle, foi realizada uma perfuração de 6 mm de profundidade, medida pelo uso de posicionadores com marcações milimétricas e então o implante foi instalado ficando ao nível do tecido ósseo (FIGURA 3). Já

para o grupo teste, foram realizadas perfurações de 4 mm de profundidade, e instalado o implante de 6 mm (FIGURA 7). Como 2 mm da superfície dos implantes ficaram expostos (FIGURA 8), essa região foi recoberta com o enxerto de fosfato tricálcio e membrana (FIGURAS 9 e 10). Foram dados pontos por planos para evitar abertura da ferida cirúrgica durante o período pós operatório (FIGURA 4). Os retalhos foram suturados com fio de sutura Nylon não – reabsorvíveis (Ethicon® 4.0) (FIGURA 5).

Em cada animal operado foi realizado a aplicação tópica da solução alcoólica de polivilpirrolidona iodada, como medida antisséptica local, tanto no pré como no pós-operatório imediato (FIGURA 6). Os animais permaneceram em observação no período da recuperação anestésica e em seguida, foram levados para sua gaiola sendo mantidos confinados até o momento do sacrifício. Foi administrado antibiótico imediato (Baytril® - 5 mg/Kg), para evitar uma possível infecção e analgésico (Dipirona – 1ml/Kg) no momento pós- operatório para prevenir qualquer tipo de dor.

2.5 - Sacrifício dos Animais

Após três meses do pós-operatório os animais foram sacrificados através da infiltração do triplo da dose anestésica da mistura contendo Ketamina e da solução aquosa de 2% de xilazina(Rompun) e então procedeu-se a remoção dos blocos ósseos contendo os implantes. As osteotomias foram realizadas com uma margem de segurança de 5 mm de distância do implante, para evitar trauma térmico ao osso adjacente. (ROBERTS et al. 1984; ROBERTS et al.1987).

Segmentos ósseos foram imediatamente dissecados após o sacrifício dos animais, conservados em formol a 10% e então levados para análises microscópicas e para o teste de resistência. Como existiam 2 implantes em cada tíbia dos animais, um desses implantes foi submetido ao teste de resistência e o outro à análise microscópica.

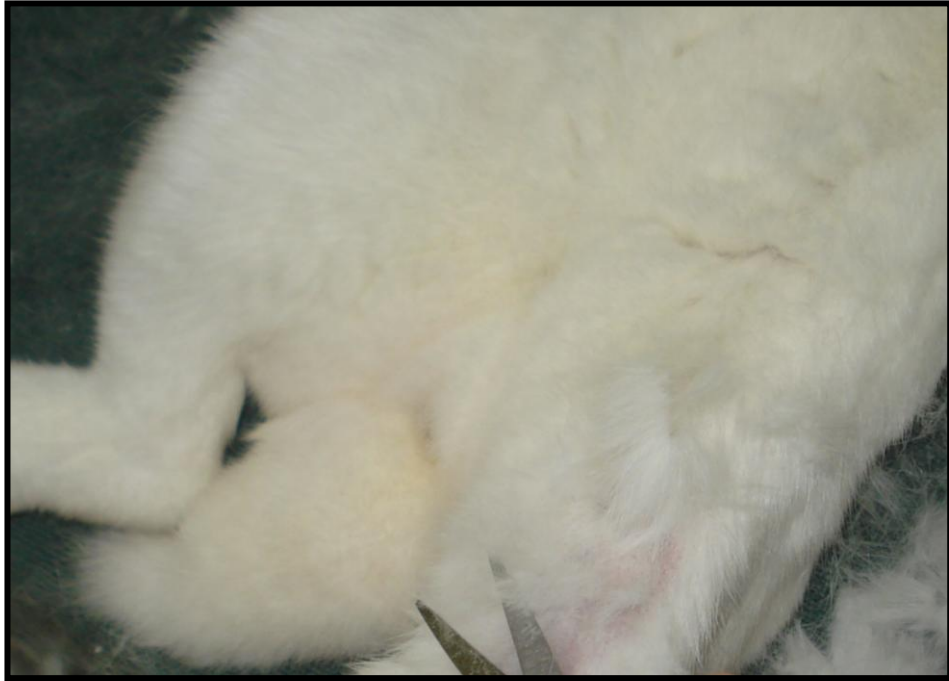

Figura 1 – Tricotomia na face interna da pata.

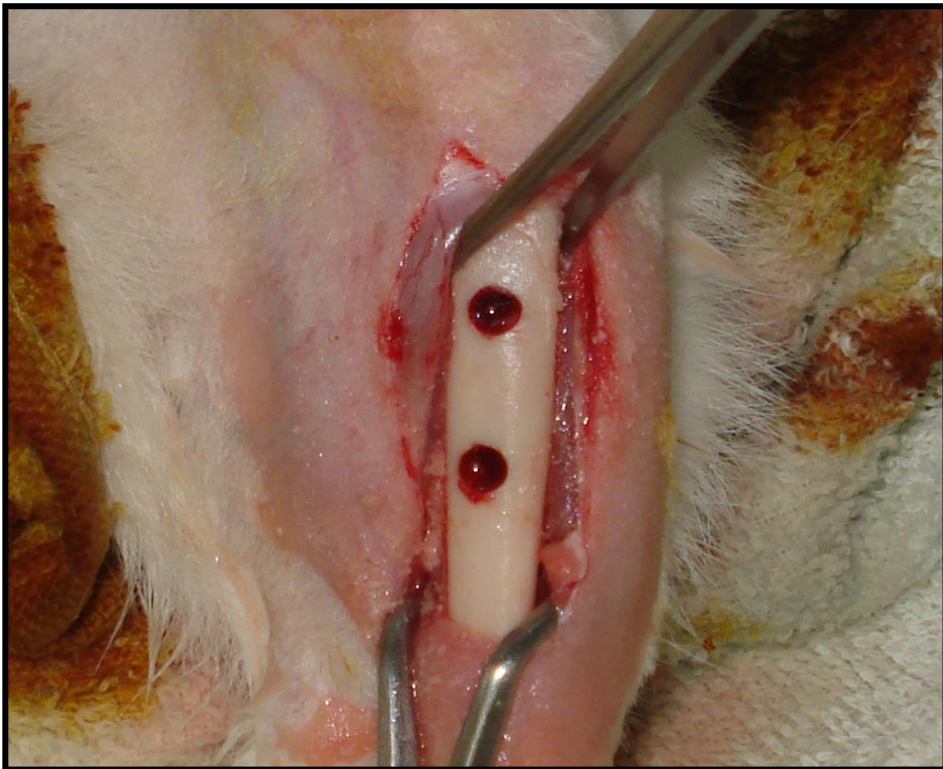


Figura 2 – Incisão com as perfurações realizadas

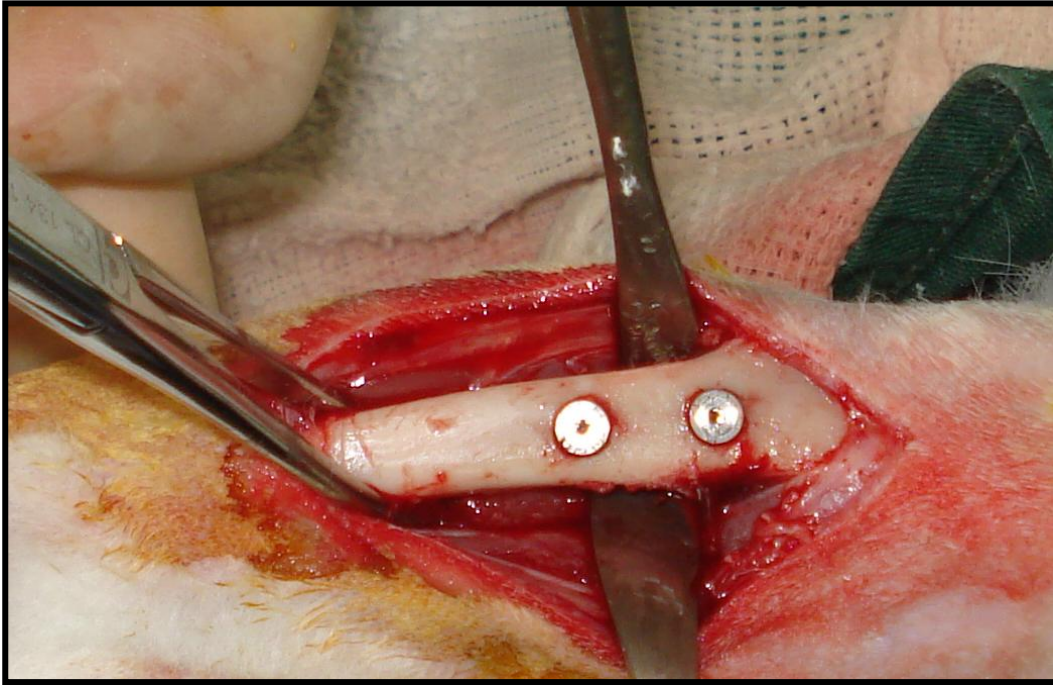


Figura 3 – Instalação dos implantes do grupo Controle.

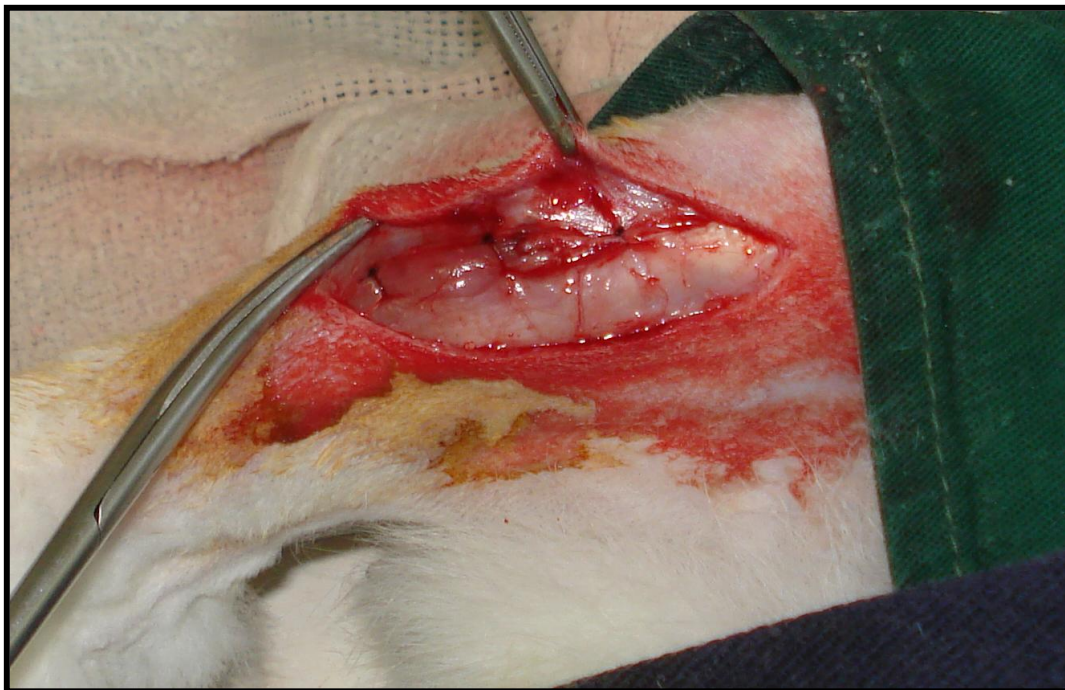


Figura 4 – Sutura do plano muscular.

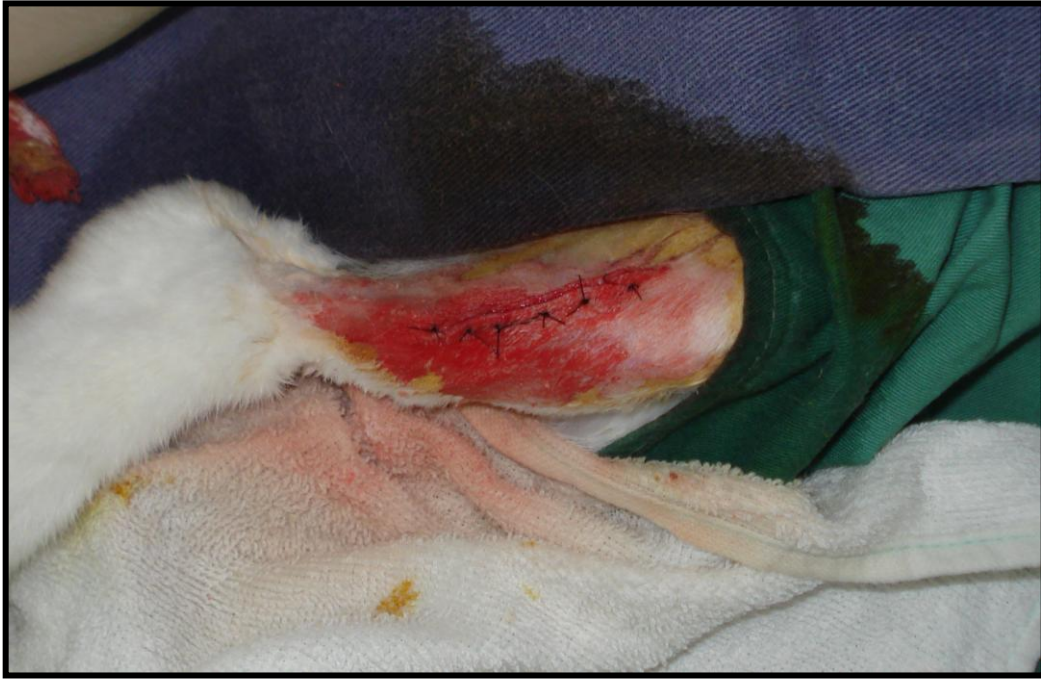

Figura 5 – Sutura externa.

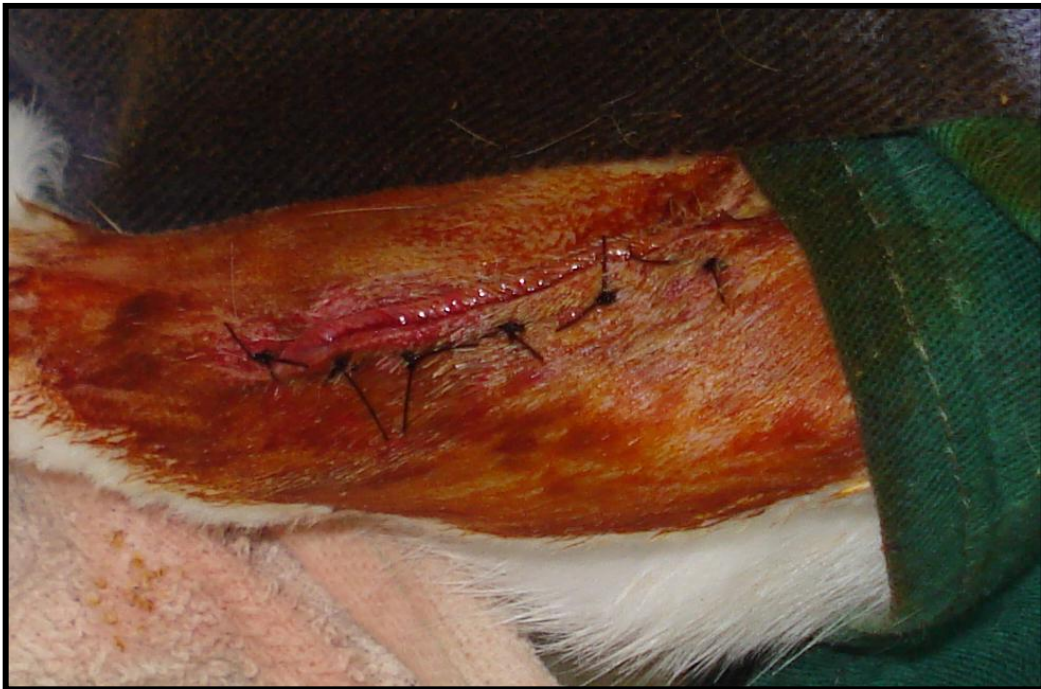

Figura 6 – Antissepsia com de polivilpirrolidona iodada.

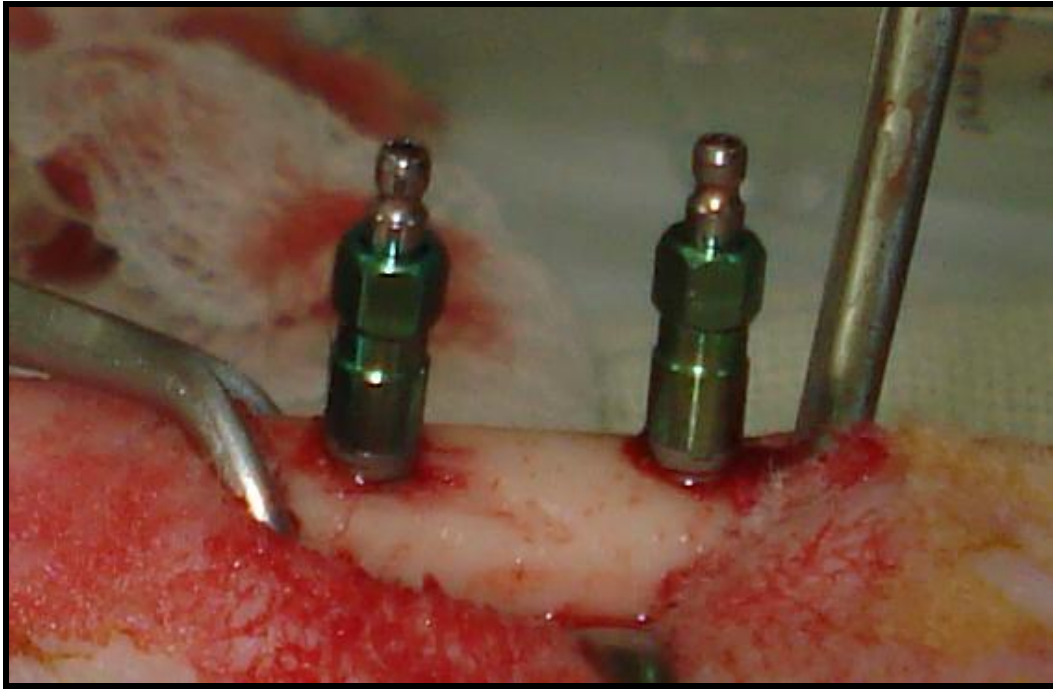


Figura 7 – Instalação dos implantes do grupo Teste.

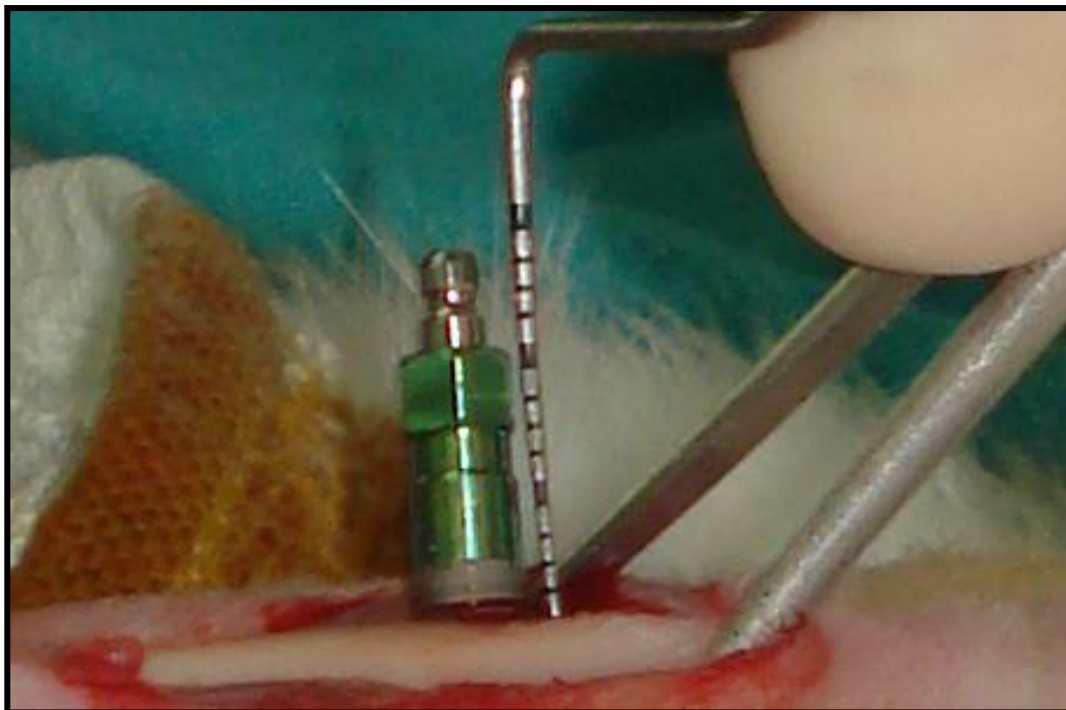


Figura 8 – Implante com exposição de 2 mm.

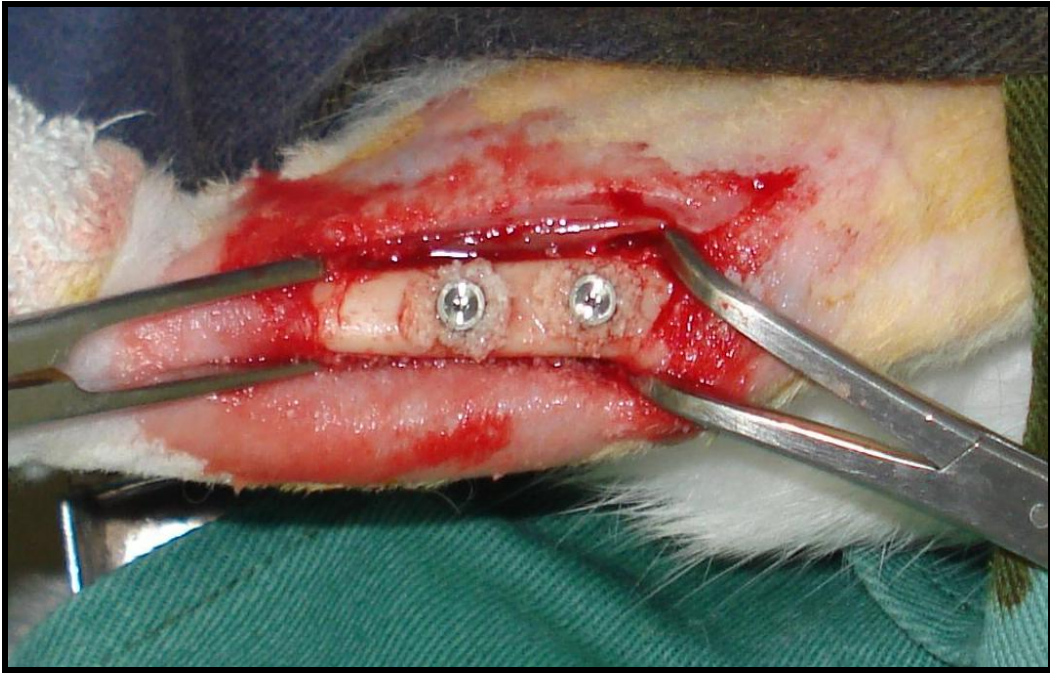


Figura 9 – Colocação do enxerto (Bone Ceramic – Straumann®).

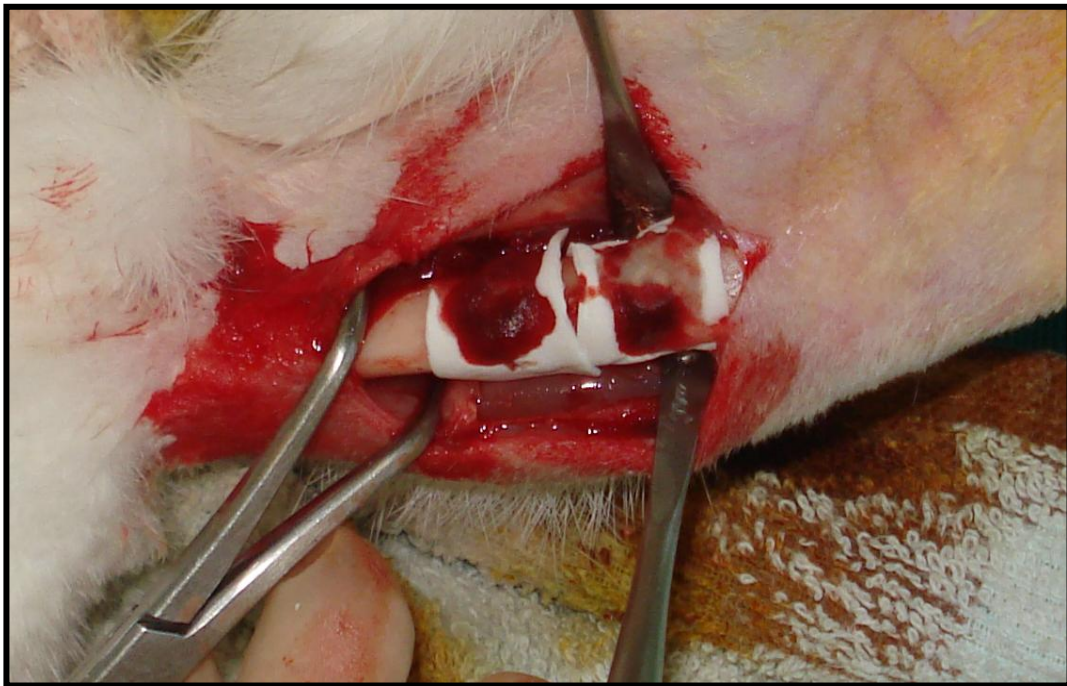


Figura 10 – Colocação da membrana absorvível.

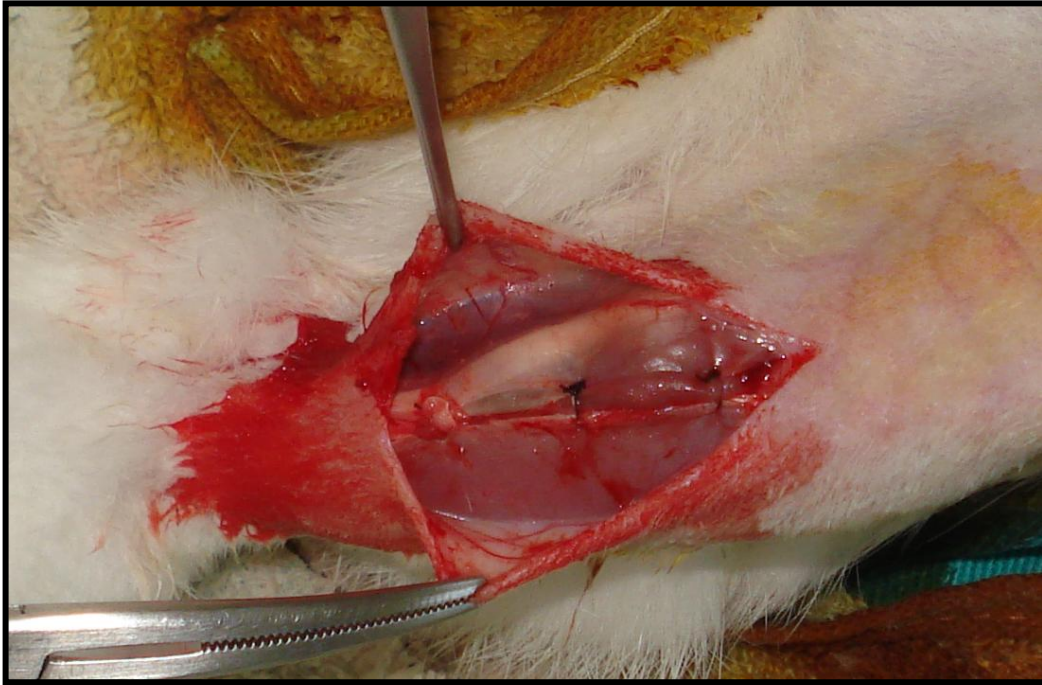


Figura 11 – Sutura intramuscular.

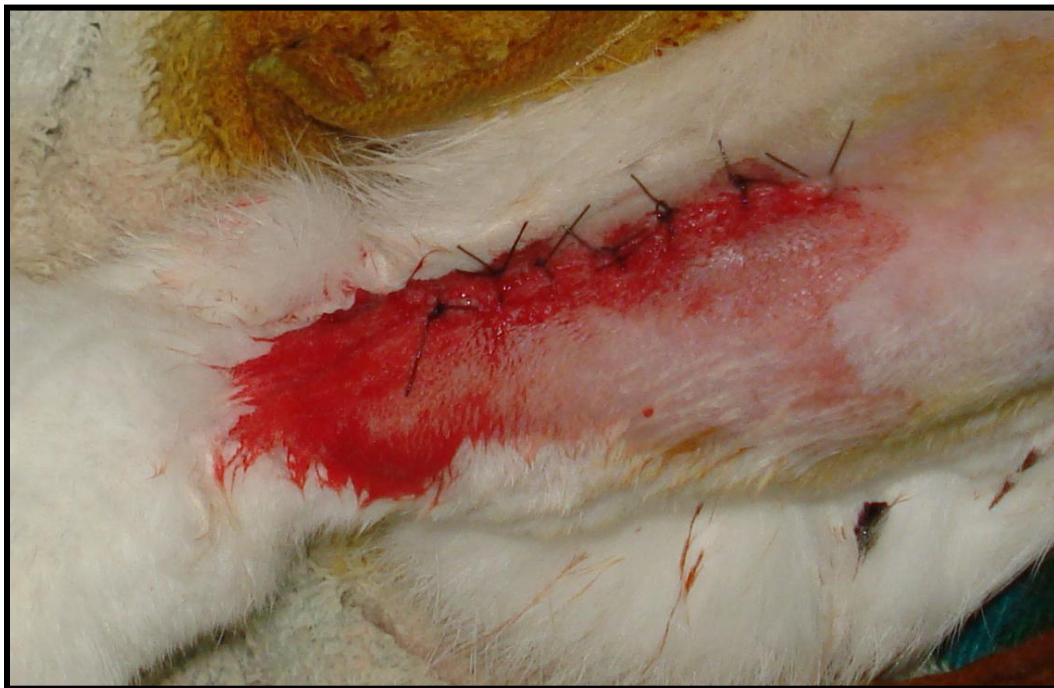

Figura 12 – Sutura externa.

2.6 - Teste de Resistência

Para o teste de compressão à resistência do tecido ósseo, foram analisadas metade da amostra existente, confeccionando corpos de provas (FIGURA 13), aonde as amostras do tecido ósseo com o implante posicionado, foram incorporados em resina acrílica de acordo com uma matriz de silicone pré-estabelecida. Essa matriz foi utilizada para auxiliar no correto posicionamento dos blocos ósseos, proporcionando que o pilar protético (CM munhão universal 4.0x 6.0 mm) se mantivesse perpendicular ao solo.

Após a confecção dos corpos-de-prova, os mesmos foram armazenados em solução salina, e vinte e quatro horas antes do teste, os corpos de prova foram mantidos na estufa para que pudessem permanecer em temperatura ambiente.

No dia do teste de resistência, os corpos de prova foram levados à máquina universal de ensaios (EMIC – DL 1000 - Maringá, Paraná, Brasil) (FIGURA 14). Os testes utilizaram uma célula de carga de 50 Kgf, com deslocamento de 1,0 mm/min., sendo a força aplicada em um ângulo de 90° para se testar o grau de resistência do tecido ósseo (grupo controle – FIGURA 15) e compará-lo com o do enxerto de fosfato de tricálcio (grupo teste- FIGURA 16). Todos os implantes receberam prévio ao teste um torque de 32 N para travamento do pilar protético. O valor analisado neste teste foi a força de fratura do conjunto implante/pilar. A carga foi aplicada até que ocorresse a falha do sistema correspondendo à fratura de um dos componentes do conjunto (Macedo et al., 1999; Volpon et al., 2000).



Figura 13 – Corpo de prova em resina acrílica



Figura 14 – Máquina Universal EMIC – DL-1000.



Figura 15 – Teste de Resistência




Figura 16 – Teste de Resistência aproximado

2.7- Análises Histológica

A outra metade das amostras foi submetida ao estudo histológico, para avaliar a morfologia do tecido ósseo periimplantar. Esses blocos ósseos foram imersos em solução de formol a 10%, sendo transferidos logo após para o álcool 70 %, e descalcificados em solução de $\text{Na}_3\text{C}_6\text{H}_5\text{O}_7\cdot 2\text{H}_2\text{O}$ (citrato de sódio) a 20% e HCOOH (ácido fórmico) a 50% em partes iguais, durante um período de 25 dias. Ao final deste processo, cada fragmento ósseo contendo os implantes foi seccionado longitudinalmente ao implante, utilizando-se lâmina de barbear (Gillette®).

Através do corte longitudinal realizado no bloco ósseo, cada implante foi delicadamente removido de seu respectivo sítio e procedeu-se a realização das etapas de processamento laboratorial. A seqüência realizada ocorreu inicialmente com a lavagem das peças em água corrente, durante 5 horas, desidratação com álcool a 70% por 12 horas, álcool a 80% por 1 hora, álcool a 90% por 1 hora e álcool absoluto por 1 hora, diafanização com $\text{C}_6\text{H}_4(\text{CH}_3)_2$ (xilol) através de 3 trocas a cada 20 minutos, infiltração em parafina (paraplast) (1 hora) em estufa a 70° centígrados realizando-se 3 trocas do material.

Corte seriados, com 6µm de espessura, foram realizados longitudinalmente ao leito do implante e em seguida corados pela Hematoxilina de Carazzi e Eosina-Lison, para posterior visualização em microscópio óptico comum e análise histomorfométrica (Slaets et al., 2009).

2.8 – Análise Histomorfométrica

Após a finalização da preparação das lâminas, as imagens foram capturadas em um microscópio óptico com um aumento de 40 vezes acoplado a um computador equipado com um monitor de alta resolução, onde as imagens foram processadas e digitalizadas. A análise histomorfométrica foi realizada utilizando o programa de imagens Image- Pro Plus 4.5 (Media Cybernetics, Inc., Silver Spring, USA).

Optou-se pela avaliação dos números de osteoblastos que circundavam a região dos implantes correspondentes aos 2 mm de enxerto, tanto para o grupo controle como para o grupo teste. Padronizou-se o tamanho da imagem a ser capturada, porém, as áreas que não possuíam tecido ósseo (espaço vazio) foram excluídas. Essa exclusão se deu com a ajuda do programa Image Pro Plus, aonde à área correspondente à tecido vazio foi calculada e subtraída da área inicial. (FIGURA 17)

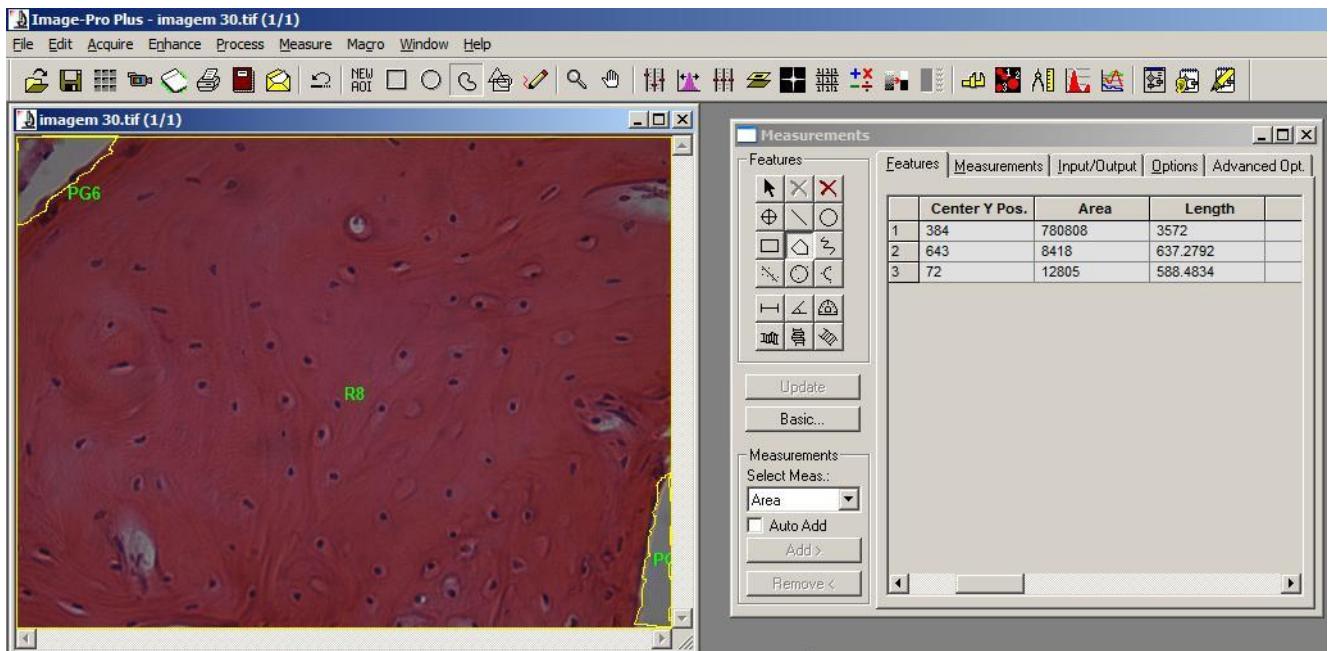


Figura 17 – Imagem do programa Image Pro- Plus – área

$$\text{Área Final} = \text{Área Inicial} - \text{Área Subtraída}$$

Ao final, calculou-se o número de osteoblastos de cada imagem e desta forma obtivemos a quantidade de células correspondente à área real analisada. (osteoblastos por μm^2) (FIGURA 18)

$$\text{Osteoblasto}/\mu\text{m}^2 = \frac{\text{N}^\circ \text{ de Osteoblastos}}{\text{Área final}}$$

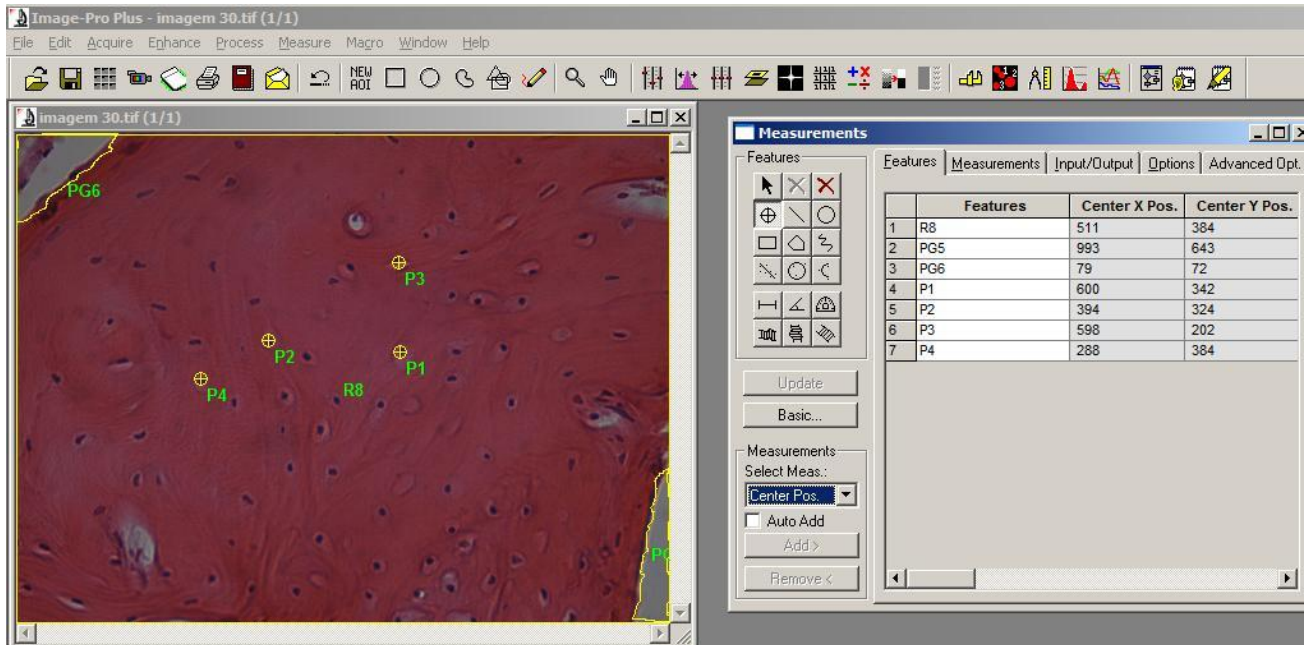


Figura 18 – Imagem do programa Image Pro- Plus - Osteoblastos

2.9 - Análise estatística

Para verificar a diferença entre a resistência à fratura dos ossos para as amostras dos grupos 1 e do grupo 2, foi utilizado o teste t-Student (0,05), o qual consiste em comparar duas médias provenientes de amostras independentes. Para a utilização deste teste é necessário levar em conta a igualdade entre variâncias dos dois grupos. Para a realização deste procedimento foi utilizado o comando *t.test* do *Software R*. Como alternativa ao teste t-Student foi realizado o teste não-paramétrico de Kruskal-Wallis.

Para verificar a diferença entre a razão dos osteoblastos por μm^2 do grupo controle e do grupo teste, foi utilizado o teste t-Student Pareado (0,001), no qual consiste em comparar duas médias provenientes de amostras dependentes. Para a realização deste procedimento foi utilizado o comando *t.test* do *Software R*.

3.0 – RESULTADOS

3.1- Teste de Resistência:

A tabela 1 mostra a descrição da resistência média à fratura dos grupos controle (A) e do grupo teste (B). Pode-se observar que a variabilidade dos dados apresentados é baixa (coeficiente de variação próximo de 10%). Aparentemente a resistência média à fratura dos dois grupos é similar (15,586 e 16,028), assim como a mediana (15,210 e 16,815).

Grupo	Média	Desvio Padrão	Coefficiente de Variação	Mínimo	Mediana	Máximo
A	15,586	1,676	10,754	14,150	15,210	18,430
B	16,028	1,822	11,368	13,620	16,815	17,980

Tabela 1: Descrição da resistência média a fratura segundo os grupos de estudo.

O gráfico 1 mostra o comportamento dos dados em relação aos dois grupos de estudo. Podemos observar que o comportamento da resistência à fratura dos grupos controle (A) e do grupo teste (B) é similar

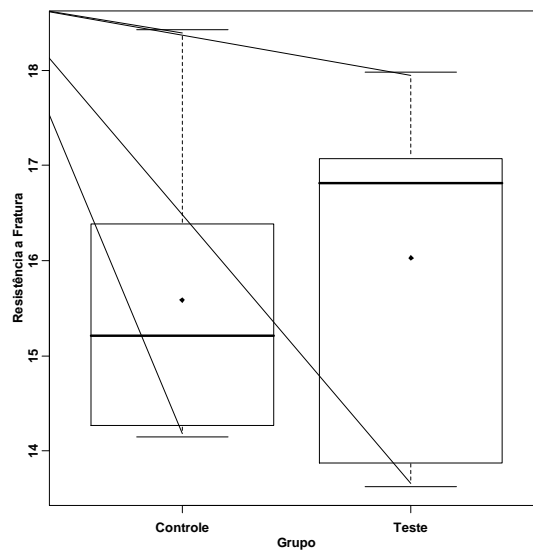


Gráfico 1 : Boxplot da resistência a fratura dos grupos teste e controle.

Na Tabela 2 podem-se observar os p-valores quando aplicado o teste t-Student considerando variâncias iguais e desiguais, o resultado foi o mesmo para ambos os casos. Concluimos que, considerando um nível de significância de 5%, a resistência média à fratura do grupo controle não é diferente da resistência média à fratura do grupo teste (p-valor>0,05).

Variâncias	P-Valor
Iguais	0,6571
Desiguais	0,6599

Tabela 2: Descrição da resistência média a fratura segundo os dois grupos de estudo

3.2 – Análise Histomorfométrica:

A tabela 3 mostra a descrição do número de osteoblastos por μm^2 do grupo teste e do grupo controle. Pode-se observar que ambos os grupos apresentam coeficiente de variabilidade próximos.

Grupo	Média	Desvio Padrão	Coeficiente de Variação	Mínimo	Mediana	Máximo
Controle	0,000102	0,0000162	15,78%	0,0000667	0,000101	0,000141
Teste	0,0000988	0,0000162	16,43%	0,0000577	0,0000978	0,000142

Tabela 3: Descrição da razão dos osteócitos por μm^2 do grupo controle e do grupo teste.

O gráfico 2 mostra o comportamento dos dados em relação aos dois grupos de estudo. Podemos observar que o grupo controle apresenta um comportamento diferente do grupo teste.

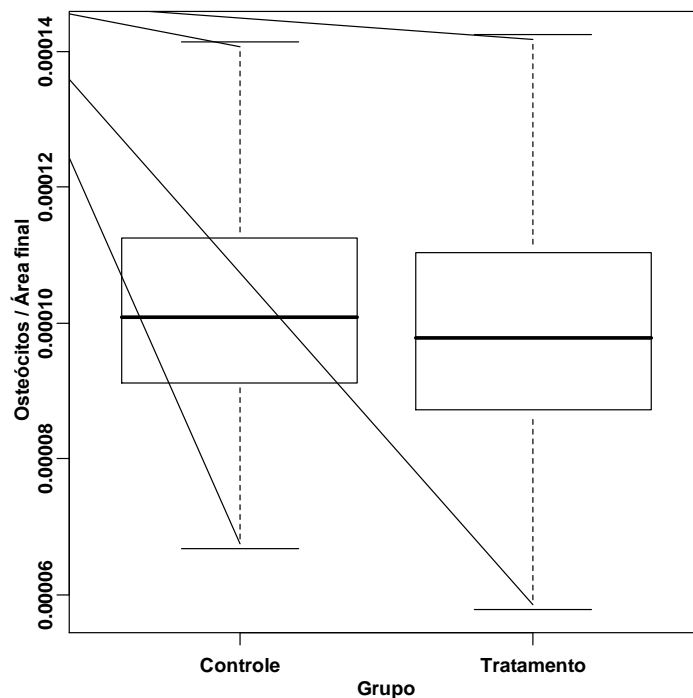


Gráfico 2: **Boxplot da razão entre os osteócitos** por μm^2 do grupo controle e do grupo teste.

Na Tabela 4 podemos observar o p-valor quando aplicado o teste t-Student pareado. Dessa forma, considerando um nível de significância de 1%, o grupo controle se mostrou estatisticamente superior ao grupo teste. ($p\text{-valor} > 0,001$).

Estatística t	Graus de liberdade	P-Valor
3,9029	511	<0,001

Tabela 4: Teste t-Student Pareado para comparação das médias da razão dos osteócitos por μm^2 do grupo controle e do grupo teste.

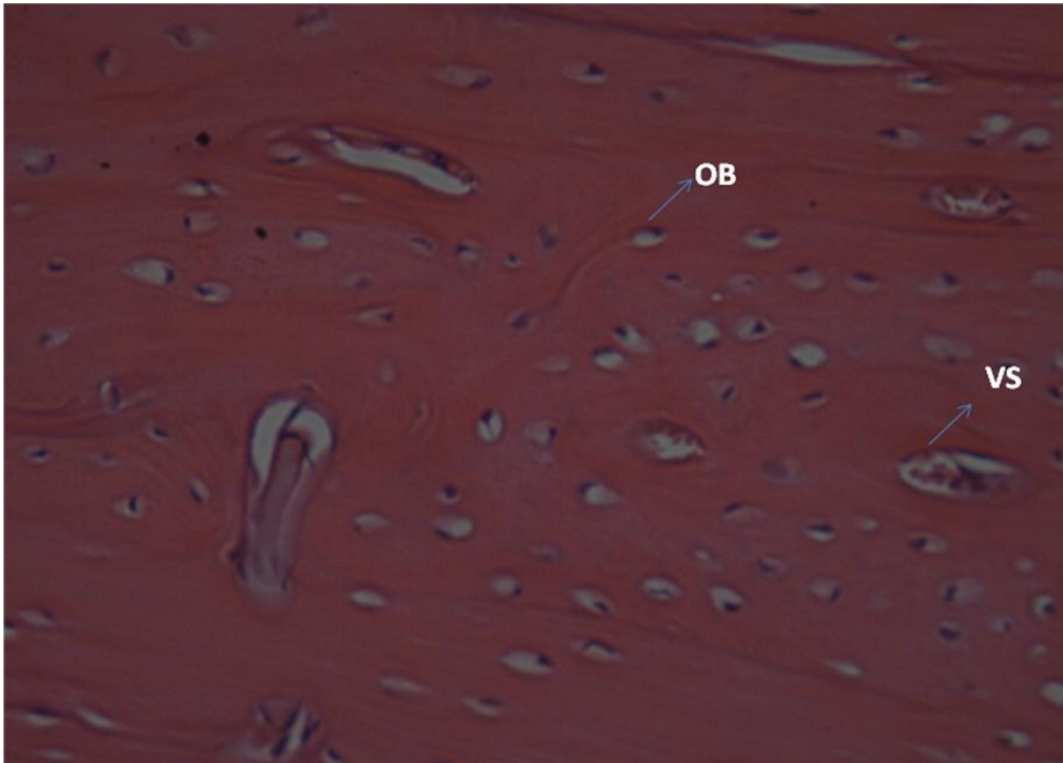


Figura 19- Grupo controle, HE 40 X. Região da interface osso/ implante. Presença de osteoblastos (OT) e vasos sanguíneos (VS)

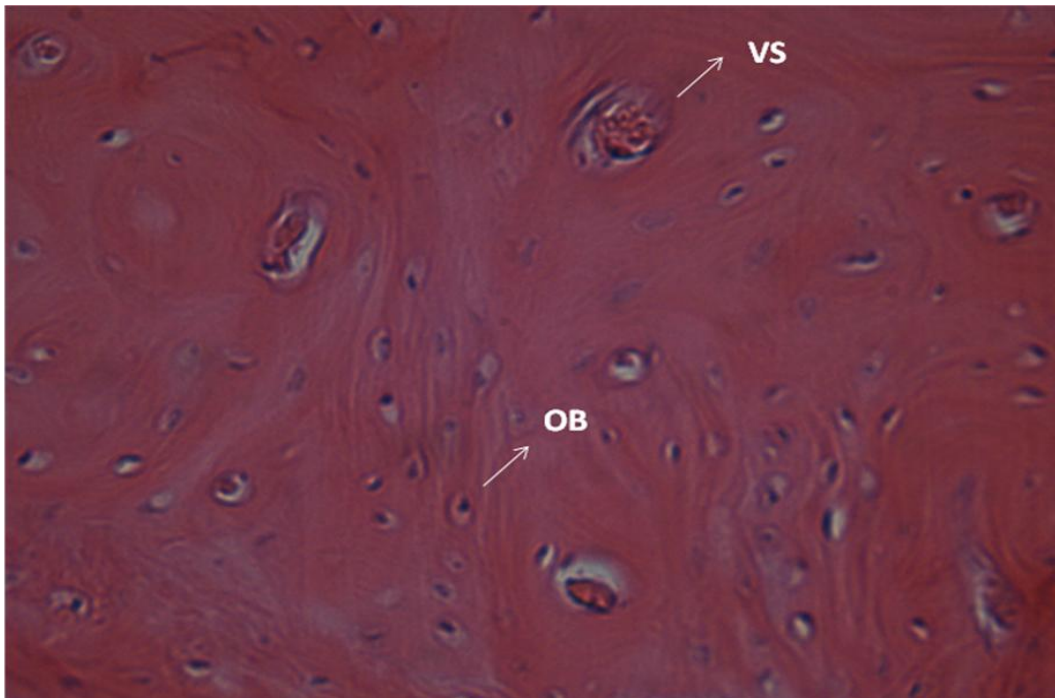


Figura 20- Grupo controle, HE 40 X. Região da interface osso/ implante. Presença de osteoblastos (OT) e vasos sanguíneos (VS)

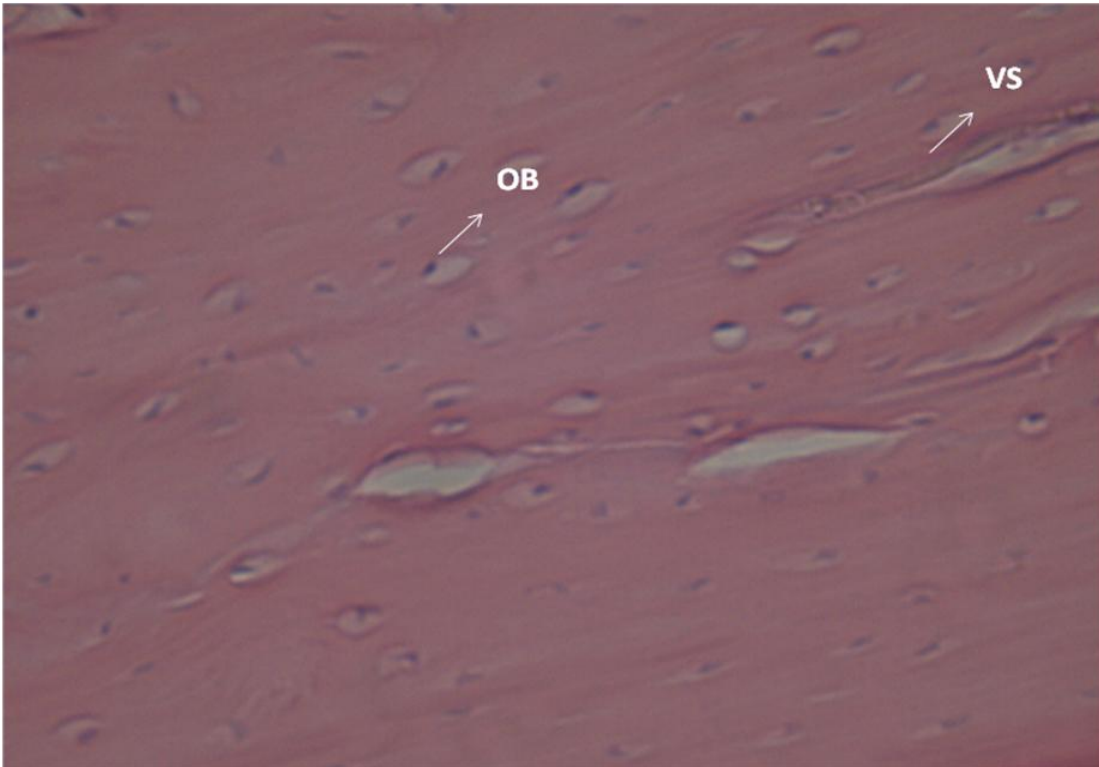


Figura 21- Grupo Teste, HE 40 X. Região da interface osso/ implante. Presença de osteoblastos (OT) e vasos sanguíneos (VS)

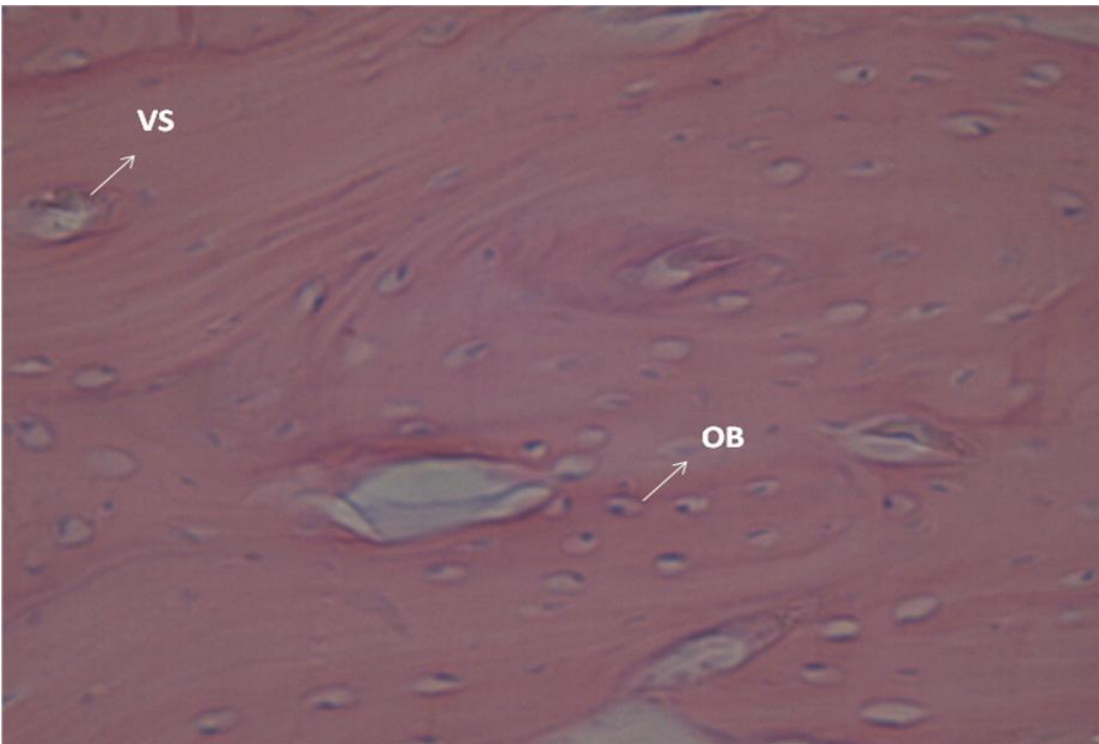


Figura 22- Grupo Teste, HE 40 X. Região da interface osso/ implante. Presença de osteoblastos (OT) e vasos sanguíneos (VS)

4.0 - DISCUSSÃO

A utilização de implantes com a finalidade de reabilitação passou e vem passando por diversas mudanças ao longo do tempo. Baseado em vários questionamentos que foram surgindo nesse período, houve a necessidade da realização de estudo experimentais complementares, buscando melhorar as técnicas de instalação dos implantes e a qualidade do material utilizado.

Apesar do processo de osseointegração ter iniciado seus estudos em 1969 com Branemark et al., e estar bem estabelecido, existem características individuais do paciente que podem modificar os índices de sucesso. Uma dessas características que limita a instalação dos implantes é a pouca quantidade de tecido ósseo em altura e largura. Devido a essa condição clínica limitante, procurou-se através de novas pesquisas, como a de Piattelli et al., 1999, a abertura de novos caminhos que possibilitassem a utilização de implantes em pacientes portadores de deficiência óssea. Uma das alternativas encontradas foi à utilização de substitutos ósseos e também a instalação dos implantes curtos.

Muito se tem discutido na utilização dos implantes curtos, e vários questionamentos surgem com relação ao comprimento desses implantes. Para Bernard et al., em 1995, os implante curtos foram definidos como aqueles que possuíam um comprimento inferior a 10 mm, já para Arlin et al., em 2006, os implantes curtos seriam aqueles que possuíam um comprimento entre 6 a 8 mm.

Os enxertos ósseos atualmente se constituem em um importante aliado no planejamento e tratamento de inúmeros casos clínicos de pacientes que possuem deficiências no tecido ósseo. Um exemplo destes enxertos é o fosfato tricálcio que tem sido amplamente utilizado por apresentarem capacidade de regeneração óssea (Boix, D. et al., 2004) e por se constituir em um material biocompatível (Mitri et al., 2005).

De acordo com diversos autores (Lavelli et al., 1981; Hashimoto et al., 1995; Piattelli et al., 1996; Daculsi, 1998; Gauthier et al., 1999; Boix et al., 2004; Mitri et al., 2005;) os substitutos ósseos a base de fosfato tricálcio são capazes de promover formação de novo tecido ósseo ao redor de defeitos ósseos em

implantes. Essa formação óssea ocorre devido à presença de um aumento local na concentração de íons cálcio e fosfato, com subsequente precipitação dos cristais de hidroxiapatita. Como esse enxerto possui um potencial osteocondutivo a hidroxiapatita mantém um arcabouço, possibilitando a migração de células e consequente formação de tecido ósseo.

A pesquisa do enxerto de fosfato de tricálcio foi realizada neste estudo usando coelhos albinos da raça Nova Zelândia. A escolha deste animal se deu em virtude da sua fácil manipulação e manutenção em cativeiro, por não serem em geral animais agressivos e por apresentarem quantidade e qualidade óssea semelhante ao osso humano (Osso tipo II) (Frame, 1980.). A região da tíbia foi escolhida para a inserção dos implantes por ser uma região de acesso fácil e direto, por apresentar tecido suficiente para o recobrimento dos implantes e além disso por possuir semelhança com a região da mandíbula, uma vez que, esta apresenta 2 corticais e uma medular. A duração do período experimental foi de 3 meses, pois no coelho este é um período suficiente para a observação de um elevado grau de maturação óssea (Linder et al., 1985 e Vidigal Jr., 1997).

Com relação ao nosso estudo histomorfométrico, os resultados mostraram que houve diferença estatística significativa entre o grupo controle e o grupo teste, mostrando que o número de osteoblastos por μ^2 foi maior no grupo controle. Nossos resultados histológicos, corroboram com os encontrados por Mitri et al., 2005, pois esses autores realizaram um estudo do fosfato tricálcio ao redor dos implantes e constataram que o período utilizado por eles (2 meses) não foi suficiente para a completa maturação óssea do enxerto. Já no trabalho de Piattelli et al., 1996 esse mesmo enxerto ao redor de implantes mostrou uma completa maturação óssea no período de 6 meses. Dessa forma, o número menor de células encontradas no grupo teste pode estar relacionada ao período de cicatrização do nosso trabalho, que foi de 3 meses.

Outro fato importante encontrado nos nossos cortes histológicos foi a presença de maior acidofilia da matriz do tecido do grupo teste, embora não possamos quantificar esses dados. Dessa forma, assim como no trabalho de Mitri et al., 2005, podemos inferir que uma maior diferenciação celular estava ocorrendo neste tecido e consequentemente uma maior maturação, o que nos faz pensar

novamente na hipótese de que o tempo de 3 meses não tenha sido suficiente para completar a cicatrização do fosfato de tricálcio.

Um recente trabalho de Slaets et al., 2009, também avaliou a cicatrização óssea ao redor de implantes em coelhos, para posterior estudo histológico. Este trabalho apresentou como resultado a presença de células de caráter osteogênicos no processo de nova formação óssea ao redor dos implantes. Nosso trabalho esta de acordo com os encontrados por Slaets et al., 2009, pois tanto o grupo controle como o grupo teste apresentou boa cicatrização óssea ao redor dos implantes. Dessa forma, nossos resultados demonstraram que o enxerto a base de fosfato tricálcio apresentou biocompatibilidade tecidual e propriedades osteocondutivas. Essa biocompatibilidade pode ser notada pela ausência de reações inflamatórias no tecido, concordando com o trabalho de Gauthier et al., 1999 e de Mitri et al., 2005. O potencial osteocondutivo pode ser demonstrado pela presença de osteoblastos na área correspondente ao enxerto.

Os resultados do nosso trabalho à cerca da resistência mecânica indicam que o enxerto a base de fosfato tricálcio é capaz de promover uma resistência à fratura semelhante ao osso normal do individuo, pois os testes realizados não apresentaram diferenças estatísticas entre os dois grupos. Hashimoto et al., em 1995 e Mitri et al., em 2005 relataram em seus estudos que esse enxerto apresenta formação de pontes ósseas em direção à superfície do implante e que este fato proporciona boas características estruturais mecânicas à esse novo osso formado, o que corrobora com os dados encontrados no nosso estudo.

Outro ponto relevante, segundo Lavelle et al., 1981, é que a formação óssea por meio de substitutos ósseos pode ocorrer diretamente na superfície do implante ou indiretamente, quando ocorre interferência de tecido fibroso. A interferência deste tecido na cicatrização óssea está relacionado com o decréscimo da ancoragem óssea. O resultado deste nosso trabalho mostra que o tecido ósseo cicatrizado ao redor dos implantes, tanto do grupo controle como do grupo teste, possuem resistência semelhante. A resistência mecânica alcançada pelo enxerto pode então estar associada ao fato de termos utilizado membranas reabsorvíveis, uma vez que esta impede a formação de tecido fibroso durante o processo cicatricial colaborando no fenômeno da osseointegração e desta forma, afirmando o que foi escrito por Lavelle et al., em 1981.

O uso de membranas associado ao enxerto de fosfato tricálcio ao redor de implantes também foi utilizado por Piattelli et al., 1996 e por Mitri et al., 2005. Ambos os trabalhos realizados fizeram o uso de membranas ao redor de implantes e constataram que estas garantem a manutenção da posição do enxerto durante o período de cicatrização e desta forma, evitaram a interferência do tecido epitelial. Os resultados do nosso trabalho, concordam com o que foi dito por Piattelli et al., e Mitri et al., pois o uso de membranas garantiu a formação de um tecido ósseo tão resistente quanto o tecido ósseo normal do coelho.

Um outro ponto a se discutir neste trabalho é que foi observado no grupo teste (enxerto) um maior coeficiente de variação (11.368 – tabela 1), ou seja, os valores encontrados no grupo do enxerto apresentaram uma maior variabilidade. Este fato pode estar associado aos processos de cicatrizações que ocorrem em diferentes animais, uma vez que cada indivíduo possui uma resposta única para o processo cicatricial (Gauthier et al., 1998). O grupo que estava associado ao enxerto de fosfato tricálcio se tornou mais susceptível as ações do processo de cicatrização do que o grupo controle, uma vez que, segundo Gauthier et al., em 1999 todo biomaterial empregado necessita da ação da corrente sanguínea e da atividade celular e estas ações são individuais de cada organismo.

Essa resistência mecânica promovida por enxertos também foi estudada e constatada por Macedo et al., 1999 e Volpon et al., 2000. Porém nesses estudos houve a comparação entre diferentes enxertos ósseos, e estes testes de resistência não estavam associados à instalação de implantes. Uma grande dificuldade do nosso trabalho foi encontrar estudos anteriores que testavam a resistência de enxertos ósseos ao redor de implantes, o que desta forma, dificultou a comparação entre resultados de diferentes autores, não sendo possível um confronto de resultados entre diversos estudos. A falta de trabalhos nesta área motiva à realização de estudos futuros na busca por novos conhecimentos.

Através dos resultados do nosso trabalho, podemos inferir que o enxerto a base de fosfato tricálcio se constitui em um importante auxiliar no planejamento e tratamento de casos que apresentem deficiências óssea e onde seja necessária a utilização de substitutos ósseos ao redor de implantes. Porém, seria necessária a realização de estudos clínicos longitudinais para confirmar este fato.

Estudos realizados com o intuito de descobrir as ações dos enxertos ósseos são de grande importância, pois nos auxiliam na escolha apropriada do substituto ósseo, providenciando melhores condições para o crescimento ósseo e desta forma auxiliando na melhora dos planos de tratamentos e nos resultados obtidos.

5.0 - CONCLUSÃO

Dentro das condições experimentais empregadas, foi possível concluir que os enxertos a base de fosfato tricálcio, possuem resistência à compressão semelhante ao tecido ósseo normal. Além disso, através do estudo histomorfométrico, podemos concluir que este material apresenta biocompatibilidade tecidual e potencial osteocondutivo na neoformação óssea ao redor da exposição dos implantes.

6.0 - REFERÊNCIAS BIBLIOGRÁFICAS

ARLIN, L. M. Short dental implants as a treatment option: Results from an observational study in a single private practice. *Inter. J. of Oral & Maxillofacial implants*, v. 21, p. 769-776, 2006.

BAELUM, V.; ELLEGAARD, B. Implant survival in periodontally compromised patients. *J Periodontol*, v. 75, p.1404-1412, 2004.

BERNARD, P. J; SZMUKLER-MONCLER, S; PESSOTTO, S; VAZQUEZ, L; BELSER, U.C. The anchorage of Branemark and ITI implants of different lengths. I. An experimental study in the canine mandible. *Clin. Oral Impl. Res*, v. 14, p. 593-600, 2003.

BERNARD, P. J; BELSER, U; SZMUCKLER, S; MARTINET, J. P; ATTIEH, A; SAAD, P. J. A 3 year success rate of short ITI implants in the posterior jaw. *Médecine Buccale Chirurgie Buccale*, v. 1, p. 11-18, 2004.

BOIX, D; GAUTHIER, O; GUICHEUX, J; PILET, P; WEISS, P; GRIMANDI, G; DACULSI, G. Alveolar bone regeneration for immediate implant placement using an injectable bone substitute: An experimental study in dogs. *J. Periodontol*, v. 75, p. 663-671, 2004.

BRÅNEMARK, P. I; BREINE, U; ADELL, R; HANSSON, B. O; LINDSTROM, J; OHLSSON, A. Intraosseus anchorage of dental prostheses. I – experimental studies. *Scand J Plast Reconstr Surg.*, v.3, n.3, p.81-100, 1969.

BRUGENKATE, T. M. C; ASIKAINEN, P; FOITZIK, C; KREKELER, G; SUTTER, F. Short (6 mm) nonsubmerged dental implants: Results of a multicenter clinical trial of 1 to 7 years. *Inter. J. of Oral & Maxillofacial implants*, v.13, p. 791-798, 1998.

COPPEDÊ, A. R. Fracture resistance of the implant/abutment connection implants with internal hex and conical tapered connections. *Inter. J. of Prosthodontics*,v. 22, n.3, p.283-286, 2009.

DACULSI, G. Biphasic calcium phosphate concept applied to artificial bone, implant coating and injectable electron microscopy. *Cells and mater*, v. 4, p. 63-71, 1994.

DACULSI, G; DELECRIN, J. Biological transformation of calcium phosphate coating in human. Microcharacterization using scanning electron microscopy and high resolution transmission. *Biomaterials*, v. 19, p. 1473-1478, 1998.

FRAME, J.W. A convenient animal model for testing bone substitute materials. *J. Oral Maxillofac Surg*, v.38, p. 176-180, 1980.

GAUTHIER, O; BOULER, J. M; AGUADO, E; PILET, P; DACULSI, G. Macroporous biphasic calcium phosphate ceramics: Influence of macropore diameter and macroporosity percentage on bone ingrowth. *Biomaterials*, v. 19, p. 133-139, 1998.

GAUTHIER, O; BOIX, D; GRIMANDI, G; AQUADO, E; BOULER, J. M; WEISS, P; DACULSI, G. A new injectable calcium phosphate biomaterial for immediate bone filling of extraction sockets: A preliminary study in dogs. *J. Periodontol*, v. 70, p. 375-382, 1999.

HASHIMOTO, U. M; ISHIKAWA I; KINOSHITA, A; WENG, H. T; ODA, S. Clinical and histological observation of replacement of biphasic calcium phosphate by bone tissue in monkeys. *Int J Periodont Rest Dent*, v. 15, p. 204-213, 1995.

JOHANSSON, C; SENNERBY, L; ALBREKTSSON, T. A removal torque and histomorphometric study of bone tissue reactions to commercially pure titanium and vitallium® implants. *Int J Oral Maxillofac Implants*, v. 6, p. 437-441, 1991.

JOHNSON, K. A. Study of dimensional changes in the upper jaw following tooth extraction. Part 1. Normal healing. *Australian Dental J*, v. 8, p. 428-433, 1963.

KAWACHI, E. Y; KAWACHI, C. A; BERTRAN, R. R; ALVES, O.L. Bioceramics: tendencies and perspectives of an interdisciplinary area. *Quim. nova*, v. 23 , n. 4, p. 518-522, 2000.

LAVELLE, C. L. B; WEDGWOOD, D; LOVE, W. B. Some advances in endosseous implants. *J. Oral Rehab*, v. 8, p. 319-331, 1981.

LINDER, L. High-resolution microscopy of the implant-tissue interface. *Acta Orthop Scand*, v. 56, p. 269-272, 1985.

MACEDO, C. A. S; GALIA, C. R; CÉSAR, P. C; SANCHES, P. R. S; MULLER, L. M. Comparação da resistência à compressão do osso bovino congelado e liofilizado. *Rev. bras. ortop*, v. 34, p. 529-534, 1999.

MALÓ, P; NOBRE, A. M; MECH-ENG, R. B. Short implants placed one-stage in maxillae and mandibles: A retrospective clinical study with 1 to 9 years of follow-up. *Clin. Impl. Dent. And related res.*, v. 9, p. 15-21, 2007.

MASSONE, F. Anestesiologia veterinária. Farmacología e técnicas. 2 th ed. Rio de Janeiro: Guanabara Koogan, 1994, p. 105-110.

MITRI, F. F; YOSHIMOTO, M; JÚNIOR, S. A; KOO, S; CARBONARI, M. J; JÚNIOR, B. K. Histological findings in titanium implants coated with calcium

- phosphate ceramics installed in rabbit's tibias. *Annals of Anatomy*, v. 187, p. 93-98, 2005.
- NEDIR, R; BISCHOF, M; BRIAUX, J. M; BEVER, S; SZMUKLER-MONCLER, S; BERNARD, J. P. A 7-year life table analysis from a prospective study on ITI implants with special emphasis on the use of short implants. *Clin. Oral Impl. Res*, v. 15, p. 150-157, 2004.
- ONG, J. L; BESSHO, K; CAVIN, R; CARNES, D. L. Bone response to radio frequency sputtered calcium phosphate implants in vivo. *J. Biomed. Mater. Res.* v. 59, p. 184-190, 2002.
- PIATTELLI, A; SCARANO, A; MANGANO, C. Clinical and histologic aspects of biphasic calcium phosphate ceramic (BCP) used in connection with implant placement. *Biomaterials*, v. 17, p. 1767-1770, 1996.
- PIERRISNARD, L; RENOUEARD, F; RENAULT, P; BARQUINIS, M. Influence of implant length and bicortical anchorage on implant stress distribution. *Clin Implant Dent Reat Res*, v. 5, p. 254-262, 2003.
- PIETROKOVSKI, J; MASSLER, M. Alveolar ridge resorption following tooth extraction. *J Prosthet Dent*, v. 17, p. 21-27, 1967.
- PITHON, M. M; NOJIMA, L. I; NOJIMA, M. G; RUELLAS, A. C. O. Avaliação da resistência à flexão e fratura de mini-implantes ortodônticos. *Dental press*, v. 13, p. 128-133, 2008
- RANGEST, B. Mechanical and biomechanical guidelines for the use of Branemark system – clinical studies. *Aust Prosthodont J*, v. 7, p.45-49, 1993.
- RENOUEARD, F; NISAND, D. Impact of implant length and diameter on survival rates. *Clin. Oral Impl. Res*, v. 17, p. 35-51, 2006.
- ROBERTS, W. E; SMITH, R. K; ZILBERMAN, Y; MOZSARV, P. G; ROBERT, S. S. Osseous adaptation to continuous loading of rigid endosseous implants. *Am J Orthod*, v.86, p. 95-111, 1984.
- ROBERTS, W. E; TURLEY, P. K; BREZNIAK, N; FIELDER, P. J. Bone physiology and metabolism. *J Calif Dent Assoc*, v. 15, p. 54-61, 1987.
- SARDINHA, S. C.S. Efeito de três diferentes tipos de substitutos ósseos sobre a oseeointegração primária de implantes endósseos. Avaliação histológica em tíbias de coelhos. 2001. Dissertação (Mestrado em Clínica Odontológica) – Universidade Estadual de Campinas, Piracicaba, 2001.

SCHROPP, L; WENZEL, T; KOSTOPOULOS, L; KARRING, T. Bone healing and changes of soft tissues following tooth extraction. A clinical and radiographic study. *Int J Periodont Rest Dent*, v. 23, p. 313-323, 2003.

SLAETS, E; NAERT, I; CARMELIET, G; DUYCK, J. Early cortical bone healing around loaded titanium implants: A histological study in the rabbit. *Clin. Oral Impl. Res*, v. 20, p. 126-134, 2009.

STELLINGSMA, K; SLAGTER, A. P.; STEGENGA, B; RAGHOEBAR, G. M; MEIJER, H. J. Masticatory function in patients with an extremely resorbed mandible restored with mandibular implant retained overdentures: comparison of three types of treatment protocols. *J Oral Rehabil*, v. 32, p. 403-410, 2005.

SUGERMAN, P. B; BARBER, M. T. Patient selection for endosseous dental implants: oral and systemic considerations. *Int J Oral Maxillofac Implants*, v. 17, n. 2, p. 191- 201, 2002.

TAWIL, G; YOUNAN, R. Clinical evaluation of short, machined-surface implants followed for 12 to 92 months. *Int J Oral Maxillofac implants*, v. 18, p. 894-901, 2003.

TER BRUGGE, P; WOLKE J. G. C; JANSEN, J. A. Effect of calcium phosphate coating composition and crystallinity on the response of osteogenic cells in vitro. *Clin. Oral Implant Res*. v. 14, p. 472- 480, 2003

VIDIGAL JR, G.M; GROISMAN, M. Osseointegração x biossegurança: uma análise crítica. *Bras Odontol*, v. 54, n. 4, p. 218-224, 1997.

VOLPON, J. B; COSTA, R. M. P. Ensaio mecânico e uso clínico do enxerto homogêneo processado. *Rev. bras. ortop*, v. 35, n. 6, p. 219- 224, 2000.

7.0 – ANEXOS



Universidade Estadual de Maringá
Pró-Reitoria de Pesquisa e Pós-Graduação
Comitê de Conduta Ética no Uso de Animais em Experimentação



Parecer emitido após reunião realizada em 5 /8 /2008 Parecer nº 046/2008

Pesquisador: Liogi Iwaki Filho Setor: DOD

Título: Protocolo nº 020/2008

Avaliação da influência da utilização de enxerto ósseo sobre o reparo ósseo ao roedor de implantes curtos colocados em tibias de coelhos

Entrada: 5/8/2008 Início: 1/8/2008 Término: 1/8/2009

Situação do Projeto: **Aprovado**

Relatório Final: Aguarda finalização do projeto

ATENÇÃO: este parecer autoriza os proponentes a executarem o protocolo em questão. O certificado será emitido após apreciação e aprovação do relatório final.

Considerações e Parecer:

O pesquisador respondeu adequadamente aos esclarecimentos solicitados.

Por julgar que o presente projeto de pesquisa está de acordo com os princípios éticos na experimentação animal, eu sou de parecer que o mesmo seja aprovado.




Dr.^a Vânia Antunes
Presidente do CEAE/UEM